●呉共済病院地域医療連携室広報誌●NO.１０５　2024令和６年９月

れんけいナウ！

地域医療支援病院
広島県指定がん診療連携拠点病院
災害拠点病院
広島ＤＭＡＴ指定病院
日本医療機能評価機構認定病院

国家公務員共済組合連合会
呉共済病院

LINE 公式アカウント

TOPICS

◆「当院での気管支鏡検査」　アレルギー科部長・呼吸器内科医長　河瀬成穂
◆「リバース型人工肩関節置換術」　四肢外傷外科部長・整形外科部長代行　内田圭治
◆「地域医療連携室NEWS」

病院の理念

高度・良質の医療　最善の奉仕
研鑽と協調　地域医療の支援

基本方針

一　良質で適切な医療の提供に努めます
二　患者さんの権利を尊重し患者さんの満足・安心・信頼を追求します
三　新しい知識と技術を積極的に習得し常に質の高い先進的医療を行います
四　地域の中核病院として地域社会の要請に応えうる医療を提供します
五　職員が意欲をもって働ける病院をめざします
六　次代を担う有能な医療従事者の育成をめざします
七　専門的ながん医療の提供に努めます
八　国内での医療救護活動に積極的に参加します

呉共済病院は、県指定のがん診療連携拠点病院です。
がん検診などでがんの疑いがあると診断された患者さんの精密検査や治療を行っています。是非ご紹介ください。

地域医療連携室　NEWS

	2024年6月	2024年7月	2024年度累計
紹介患者数《初再診全て》	921	996	3870
逆紹介患者数	826	846	3422
紹介率	70.3%	64.1%	67.9%

■発行責任者：国家公務員共済組合連合会　呉共済病院　病院長　田原　浩
〒737-8505　広島県呉市西中央２丁目３番２８号　（代表）TEL　0823(22)2111　（連携室）TEL　0823(27)5530　FAX　0823(22)2116

当院での気管支鏡検査

アレルギー科部長・呼吸器内科医長
河瀬 成穂

呼吸器内科で行う検査に「気管支鏡検査」というものがあります。気道や肺に生ずる病気を診断する目的で行いますが、大きく分けて以下の2つの病状に対して行います。

腫瘍性の病気
（肺がんなど）

びまん性肺疾患
すなわち炎症性の病気
（間質性肺炎など）

当院では、肺の末梢／気道の奥まで届く3mm径のファイバーから、鉗子孔が大きく、吸引などの処置に使用する6mm径のファイバーまで各種揃えており、患者さんの病状に応じて使い分けています。

上部・下部消化管内視鏡、いわゆる胃カメラ・大腸カメラは食べ物の通り道の検査ですが、気管支鏡検査でみるのは、空気の通り道です。食べ物をむせると咳込むように、気管支鏡検査の時には、咳が出やすく、呼吸困難も生じやすいです。そのため、苦痛をできるだけ少なくするために、鎮静薬を用いて検査を行います。また、当院では検査当日に来院いただき、検査後に呼吸状態が良好かどうか確認するために1泊2日の入院検査をお勧めしております。

気管支鏡で正確な診断を行うために、次のような機器を用いて検査にあたっています。

1．細径超音波プローブ

器具が肺腫瘍に到達しているかを判断するものです。

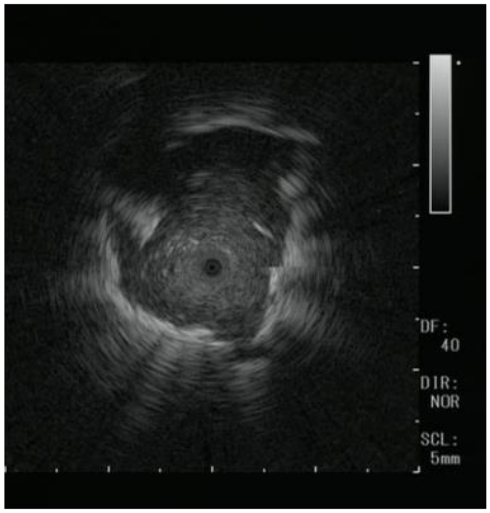

→細径超音波プローブで腫瘍に到達した際の図。中心にあるのがプローブでまわりに腫瘍が描出されています。

2．超音波ガイド下針生検法

気管・気管支や肺の周りにあるリンパ節を超音波で確認しながら組織を採取する方法です。

3. クライオプローブ

クライオ(cryo: 低温、冷凍という意味)プローブは、先端に圧縮された二酸化炭素が流れることで最低マイナス89度となり、肺組織の一部を凍結して採取することができる器具です。
従来の生検鉗子と比べると大きな組織が得られるため、特に間質性肺炎などの病気で、より診断精度が向上します。
当院では2024年にこのクライオプローブを導入いたしました。

クライオの機器

クライオのプローブ
※アムコウェブサイトより引用

気管支鏡は主に病気の診断のために行いますが、治療のために行うこともあります。肺の一部から空気漏れをおこす病気を気胸といいます。漏れている部分を手術で修復するのが最も治療効果が高いのですが、肺機能が悪く、全身麻酔や手術の負担に耐えられない方もいらっしゃいます。そのような場合、漏れている部分に関与する気管支に詰めものをする治療を行うことがあります。
開発者の名前から、EWS(Endobronchial Watanabe Spigot)充填術と呼ばれています。

EWSの各サイズ
※原田産業Hpより引用

呉地域の皆様が安心して最新の診断・治療を受けられるような体制をとっております。
今後とも呉共済病院呼吸器内科をよろしくお願いいたします。

リバース型人工肩関節置換術

四肢外傷外科部長・整形外科部長代行
内田 圭治

はじめに

リバース型人工肩関節置換術(Reverse Shoulder Arthroplasty 以下RSA)は、2014年4月より本邦で導入されました。解剖学的に置換する従来型人工肩関節と比較し、修復不能な腱板機能障害を伴う症例にも適応となることが最大の特徴です。

手術適応

本法は治療の最終手段であり、特殊な例を除き65歳以上が適応となっています。疾患としては腱板断裂性関節症、腱板広範囲断裂のうち自動挙上が90度以下に制限されているものがよい適応とされています。他、検討しても良いものとして、高齢者の3,4パート骨折新鮮例、腱板機能が障害されたリウマチ肩、化膿性肩関節炎後関節症、関節窩の骨欠損が大きい変形性肩関節症、高齢者の陳旧性肩関節脱臼、腱板断裂術後再断裂症例、骨折変形治癒症例などがあります。

合併症

Scapular notching(繰り返される機械的刺激による肩甲骨関節窩下方の骨欠損2.3%)
神経障害(橈骨神経麻痺、腋下神経麻痺、腕神経叢麻痺、尺骨神経麻痺など3.6%)
術中骨折(上腕側1.34%、肩甲骨側1.07%)
術後骨折(肩峰疲労骨折2.14%、転倒による上腕骨骨折)
術後不安定症(脱臼など1.47%)　感染(0.4%)　他、インプラントのゆるみ、摩耗、動脈性出血、血腫、CRPS、異所性骨化などがあります。(数値は本邦)

後療法

原因疾患や術前の状態により異なりますが、当院では術後約3～5週間の肩関節装具固定、入院リハビリ治療を行っています。退院後は2～4カ月間の通院リハビリで日常生活レベルへの回復を目標としています。

最後に

RSAはすぐれた機能回復を得られる反面、感染など重篤な合併症を引き起こす可能性もあります。当院では研修を受講した認定医(寺元、内田)により、整形カンファレンスで検討のうえ手術を行っています。適応疾患の患者様がいらっしゃいましたら、ご紹介よろしくお願い申し上げます。

＊数値他、日本整形外科学会リバース型人工肩関節全置換術適正使用基準より引用しています。

図1 変形性肩関節症

図2 リバース型人工肩関節置換術

図3 解剖学的人工肩関節置換術